



PROFILO della TAVOLA DENTARIA nel CANE

c/o CENTRALE di LETTURA della DISPLASIA dell'ANCA nel CANE

Dr. Cesare PARESCHI - C.so isonzo, 99/a - 44100 FERRARA

Tel e Fax: 0532/210645 - E.Mail: cparesc@tin.it

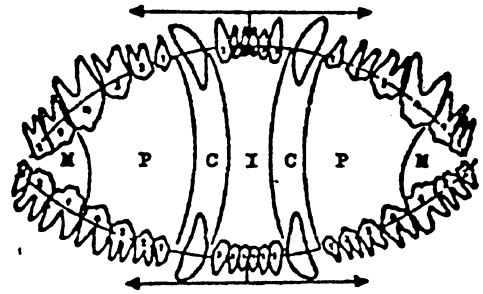
RAZZA BOVARO DEL BERNESE

Nome del Cane SHILLA MIA Data di nascita 25/01/05 Sesso F
 n.L.O.I.o Doc. equipollente 05/76335 Tatuaggio di Allev. 82510165251 Tatuaggio HD 136BB10
 Proprietario ROVERI PAOLO Indirizzo VIA VERBA 270 32100 SACROBONA BL

ESAME TAVOLA DENTARIA

OSSERVAZIONI:

REGOLARE

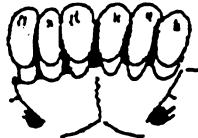

PREMOLARI

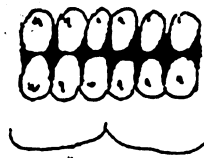
D	4	3	2	1	1	2	3	4	S
	4	3	2	1	1	2	3	4	

CHIUSURA:

A forbice



A tenaglia:



Prognato:



Enognato:



ESAME TESTICOLI

Posizione: (in scroto.....)
(parz. Extrascrotale.....)

Circonferenza(ug. dimensioni.....)
(dim.maggiore il

Consistenza:
dura, normale, soffice
(dx..... Sx.....)

Presenza epididimo:
(dx.....sx.....)

Verificare eventuale criptorchidismo:
congenito o traumatico?
monolaterale o bilaterale?.....

IL MEDICO VETERINARIO:
(timbro e firma)

Dr. NICOLA GASPARINETTI
U.L.S.S. n. 4 -Iscr. Albo 264

REGISTRATO c/o CENTRALE
di LETTURA IL