



PROFILO della TAVOLA DENTARIA nel CANE

c/o CENTRALE di LETTURA della DISPLASIA dell'ANCA nel CANE

Dr. Cesare PARESCHI - C.so isonzo, 99/a - 44100 FERRARA

Tel e Fax: 0532/210645 - E.Mail: cparesc@tin.it

Nome del Cane JANSHAMILLZ Data di nascita 03/05/04 Sesso F

Razza BOVARD LUX BERNESE

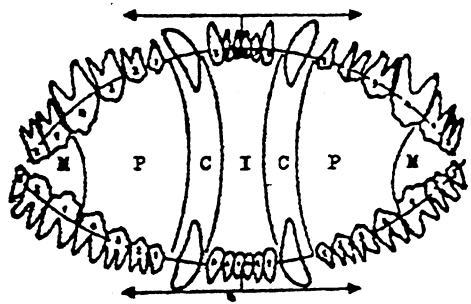
n.L.O.I.o doc. 05/44139 Tatuaggio di 98912021347692 Tatuaggio HD 136 BRUT
 equipollente

Proprietario ROSA PAVLO Indirizzo v. delle Fontanelle 5 ITADZARO (TN)

ESAME TAVOLA DENTARIA

OSSERVAZIONI:

CORRETTA e CORRETTA

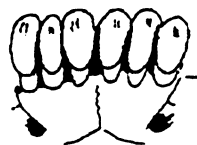


PREMOLARI

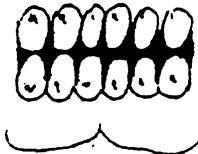
D	4	3	2	1		1	2	3	4	S
	4	3	2	1		1	2	3	4	

CHIUSURA:

Normale:
(a forbice)



A tenaglia:



Prognato:



Enognato:



OSSERVAZIONI:

IL MEDICO VETERINARIO:

Dr. NICOLA CASPARINETTI
U.L.S.S. n. 4 - Iscr. Albo 264

REGISTRATO al CENTRO
di LETTURA IL

08 APR. 2005